Aus der Chirurgischen Universitätsklinik in Marburg
Direktor: Professor Dr. R. Klapp

Ueber spontanen Zahnausfall

Inaugural-Dissertation

zur Erlangung der Doktorwürde in der Zahnheilkunde
der Hohen Medizinischen Fakultät
der Philipps-Universität zu Marburg

vorgelegt von

Karl-Heinz Heupel
approbierter Zahnarzt aus Gütersloh

Marburg a. d. Lahn 1936
Universitäts-Buchdruckerei Joh. Aug. Koch (Dr. C. Hitzeroth)

Angenommen von der Medizinischen Fakultät Marburg
am 24. Januar 1936

Referent: Professor Dr. R. Klapp

Gedruckt mit Genehmigung der Fakultät

R. UNIV.
BIBLIOTHEEK
LEIDEN

Meinen lieben Eltern!

Dem Thema nachfolgender Arbeit liegt ein Fall spontanen Zahnausfalls in der chirurgischen Universitäts-Klinik zugrunde, zu dem ich mich ganz ausführlich äußern und ihm meine ganze Abhandlung widmen möchte. Wie der Krankenbericht, den ich später folgen lasse, zeigt, beruht dieser Zahnausfall nicht auf physiologischer Basis, wo die Zähne mit dem Alter lose werden und schon vor dem Tode ausfallen. Diese Erscheinung, welche von vielen Autoren als Folge einer im Alter auftretenden Alveolarpyorrhoe beschrieben ist, ist nach de Croës durchaus weder pathologischer Natur noch sonst auf eine Diathese zurückzuführen, sondern sie bedeutet einen einfachen physiologischen, notwendigen und naturgemäßen Vorgang, der vollständig mit den Veränderungen zusammen hängt, welche der menschliche Körper von der Geburt bis zum Tode erleidet. Die Zähne werden nach und nach locker, sobald die regressive Periode beim Menschen eintritt, so daß, wenn der Tod erst im hohen Alter erfolgt, der Mund schon vorher zahnlos sein kann.

Anders ist es beim spontanen Zahnausfall. Ihm geht eine plötzlich einsetzende, rasch fortschreitende Lockerung der Zähne ziemlich unmittelbar vorher. Die ausgefallenen Zähne sind in der überwiegenden Mehrzahl der Fälle gesund und haben vor dem Ausfall oft keinerlei Beschwerde gemacht, zumal das Stadium der Lockerung nur kurz ist. Dieses Lockerwerden und Ausfallen kann so akut auftreten, daß ein fest im Kiefer stehender Zahn in wenigen Stunden locker wird und herausfällt. Ziehende Schmerzen im Kiefer oder in den Zähnen kündigen Lockerung der Zähne und Zahnausfall an. Strümpell macht auf die an Kieferschleimhaut und an Zahnfleisch auftretenden eigentümlichen Parästhesien aufmerksam, die dem Zahnausfall vorausgehen: „Es kann sich ein Gefühl einstellen, als wären die Zähne zu lang geworden, wie wir es als Symptom akuter Periodontitis kennen.“ Bruns erwähnt leicht schmerzhafte Empfindungen in den Zähnen. Meine Beobachtungen und den oben erwähnten Krankenbericht möchte ich noch nicht vorwegnehmen, da es mir angebracht erscheint, noch einiges über die Befestigung der Zähne in ihren Alveolen vorauszuschicken.

Wetzel geht davon aus, daß die Vorstellung, der Zahn sei unbeweglich im Kiefer eingekeilt, unhaltbar sei. Die Arbeiten deutscher, französischer und amerikanischer Forscher hätten dargetan, daß die Verbindung des Zahnes mit dem Knochen als eine Nahtverbindung zu bezeichnen sei. Diese Befestigung werde erreicht durch Fasern, welche im Zahnfleisch und der Wurzelhaut liegen, und die in bestimmten Richtungen verlaufen. Die einzelnen nach Wetzel genau bezeichneten Fasern hier anzugeben, würde zu weit führen und über den Rahmen dieser Arbeit hinausgehen. Sie bilden mit den Hauptfasern der Wurzelhaut zusammen den

Befestigungsapparat des Zahnes. Ein Teil dieser Aufgabe wird auch vom Zahnfleisch übernommen, eine Tatsache, die durch die klinischen Erscheinungen (Zerstörung der ganzen Wurzelhaut durch Vereiterung) bestätigt wird. Die Fasern stellen in ihrer Gesamtheit ein gemeinsam horizontal gelagertes Band vor, durch welches die Zähne sich gegenseitig stützen. Es wird daher durch die Entfernung eines Zahnes stets die Befestigung der benachbarten Zähne in Mitleidenschaft gezogen. Was Ursprung und Ansatz dieser Fasern betrifft, so endigen sie am Zahn alle im Zement als Sharpeysche Fasern des Zementes. Von den von der Alveole herkommenden Fasern entspringen die meisten als Sharpeysche Fasern an der knöchernen Alveolenwand. Dieser im Zement einerseits und in der Alveole andererseits verankerte Halteapparat bezeichnet man als Periodontium. Von sehr wesentlicher Bedeutung ist die Tatsache, daß die Dicke der Wurzelhaut in der Jugend beträchtlich ist und beim Erwachsenen bedeutend abnimmt. Aus diesem Grunde ist auch die Wurzelhaut der jugendlichen Zähne viel nachgiebiger. Fassen wird nun zum Schluß die Funktionen der Wurzelhaut nochmals zusammen, so ergibt sich folgendes:

Die Wurzelhaut erfüllt vor allem die mechanische Aufgabe, den Zahn zu befestigen. Sie ist infolge ihres Nervenreichtums der Träger von Druckempfindungen, Bewegungsempfindungen und Schmerzempfindungen in krankem und gesundem Zustande. Dadurch und durch die Stärke ihrer Hauptfasern bestimmt sie die praktische Stärke des Kaudruckes. Sie vermittelt infolge ihres Reichtums an Blutgefäßen und Lymphgefäßen die Ernährung des Zahnes und bildet endlich neues Zement und neue Knochensubstanz.

Wie kommt es nun über eine hochgradige Lockerung der Zähne zum Spontanausfall? Wie kommt es überhaupt zum vorzeitigen Zahnausfall? Sehen wir von einem auf traumatischer Grundlage hervorgerufenen Zahnausfall ab, so müssen wir auf jeden Fall die Ursache in einer Schädigung des Parodontiums suchen. Es ist möglich, daß eine Entzündung z. B., die primär die Wurzelhaut trifft, sich wirklich für einige Stunden nur auf die Wurzelhaut beschränkt; viel länger aber dauert es bestimmt nicht, bis wir bei mikroskopischer Betrachtung die Wirkung dieser Entzündung in den Spongiosamaschen des angrenzenden Alveolarknochens nachweisen können. Bald darauf haben wir dann auch das Bild der Hyperämie: pralle Füllung und Erweiterung der Gefäße im apikalen Bereich der Wurzelhaut sowie starkes Hervortreten der Kapillaren. Fast unmittelbar mit der Hyperämie geht die seröse Durchtränkung und Quellung des Gewebes einher, und es macht sich eine lebhafte Zellvermehrung entlang den Gefäßwänden bemerkbar. Massenhaft erscheinen bald polymorphkernige Leukozyten und die eitrige Einschmelzung des Gewebes beginnt. Die Abszedie-

rung dehnt sich dann sehr rasch aus, die Bakterien setzen ihren Marsch durch die Spongiosamaschen weiter fort unter die bedeckenden Weichteile, bis auch diese von dem sich ansammelnden Eiter durchbrochen werden. Ein so fortgeschrittener Prozeß wird natürlich längst nicht mehr mit dem Begriff „Periodontitis" erschöpft, sondern er stellt eine akute umschriebene Osteomyelitis und Periostitis dar. Die klinischen Erscheinungen ergeben sich zum größten Teil aus dem soeben geschilderten Verlaufe. Nur einiges ist noch hinzuzufügen: Was zunächst die Hyperämie anlangt, so genügt sie bereits vollkommen, um die charakteristischen Symptome der Parodontitis aufzulösen, nämlich: ein Gefühl, als ob der Zahn länger werde, starke Beschwerden bei Benutzung und Beklopfen des Zahnes, Gefühl von Lockerung des Zahnes. Geht die Hyperämie in die eitrige Form der Entzündung über, dann steigern sich die genannten Beschwerden außerordentlich. Die Berührungsempfindlichkeit des erkrankten Zahnes ist so hochgradig geworden, daß die Patienten jedes Zubeißen vermeiden. Warme Getränke verschärfen die Schmerzen, kalte Getränke, Eisstückchen usw. schaffen dagegen vorübergehende Linderung (gefäßkontrahierende Wirkung der Kälte). In allen diesen Fällen, bei denen der Eiter entlang der Wurzel seinen Weg zum Alveolarrand nimmt, finden wir nun die typische Lockerung der Zähne, ja noch mehr, der infolge der schwindenden Faserverbindungen immer mehr gelockerte Zahn wird seines Haltes beraubt und fällt aus. Die Lockerung der Zähne ergibt sich ohne weiteres aus der Schwächung und endlichen Vernichtung des Zahnhalteapparates. Wenn überhaupt erst mal eine Lockerung begonnen hat, so führt die funktionelle Inanspruchnahme eines solchen Zahnes infolge der Lockerung zu abnorm großen Exkursionen des Zahnes. Es wird dadurch ein stärkerer Reiz auf das Parodontium ausgeübt, der Zahn wird ausgestoßen oder verfällt der Zange.

Ist nun im vorhergesagten der normale pathologisch-klinische Verlauf eines Zahnausfalls geschildert worden, so sei es mir erlaubt, nun meinen Fall anzuführen, bei dem die oben erwähnten Symptome allzu arakteristisch waren. Es handelt sich um einen Anstreichermeister K. L. aus Z.

Patient ist 26 Jahre alt, von Beruf Anstreichermeister. Eltern und Geschwister sind gesund, nie ernstlich erkrankt.

Der Patient hat keine Kinderkrankheiten durchgemacht. Im 10. Lebensjahre bekam er Wasserpocken. Im gleichen Jahre unterzog er sich einer Blinddarmoperation. 1928 war er in der Marburger Universitätsklinik wegen einer Schlüsselbeinfraktur. Von 1930 bis vor längerer Zeit, — Patient weiß den letzten Erkrankungstermin nicht mehr genau anzugeben — trat regelmäßig in halbjährigem Abstand Furunkelbildung auf, die sich außer einem Fall an der Hand nur am Kopf lokalisierte. Im Februar

1935 bemerkte der Patient bei $\underline{|3}$ stechende Schmerzen auf warm. Der am 18. Mai konsultierte Zahnarzt entfernte eine Füllung bei $|\overline{6}$. Die Schmerzen hörten aber nicht auf, weshalb am 20. Mai der äußerlich völlig gesund erscheinende $\underline{|3}$ trepaniert wurde. Die Trepanation als solche war völlig schmerzlos, jedoch ließen die alten, stechenden Beschwerden trotz der Trepanation und der gegen Abend vorgenommenen Bestrahlung nicht nach, woraufhin der Zahn am 21. Mai extrahiert wurde. Am 22. Mai stieg unter Schüttelfrösten die Temperatur und es bildete sich eine starke Geschwulst an der linken oberen Gesichtshälfte. Gleichzeitig bestanden sehr heftige Schmerzen, die bis in die Schläfen ausstrahlten. Der hinzugezogene Arzt machte in leichtem Rausch parallel der Zahnreihe und etwa in halber Höhe der Wurzelspitzen eine etwa 4 cm lange Incision. Es entleerte sich dickes, klumpiges, schwarzes Blut. Nach einer vorübergehenden Linderung stellten sich gegen Abend die Schmerzen wieder ein; die Wunde wurde daraufhin tamponiert. Am folgenden Tag spülte Patient abwechselnd mit Kamillentee und H_2O_2 und machte mit Wärmekissen trockene Umschläge. Die Beschwerden suchte er mit schmerzstillenden Tabletten zu lindern. Am 24. Mai hat sich nun palatinal am linken Oberkiefer eine Anschwellung gebildet, welche am gleichen Tage incidiert wurde. Es entleerte sich wieder dickes Blut. Gleichzeitig wurde $\underline{|1}$ extrahiert. Am 25. Mai wurde der Patient wegen der starken Schmerzen und der zunehmenden Ausdehnung des Prozesses in die Chirurgische Klinik zu Marburg eingewiesen.

Allgemein-Befund: Patient mittelgroß und in gutem Ernährungszustand. Hautfarbe blaß, die sichtbaren Schleimhäute gut durchblutet, Lippen auf der Linksseite angeschwollen. Zunge feucht, etwas belegt. Foetor ex ore. Tonsillen ohne Besonderheiten. Die submaxillären Lymphdrüsen der linken Seite taubeneigroß angeschwollen und druckunempfindlich.

Zahnschema:

$$\text{R.}\ \frac{7\,6\,5\,4\,3\,2\,1\ |\ \ 6\,7}{8\,7\,6\,5\,4\,3\,2\,1\ |\ 1\,2\,3\,4\,5\,6\,7\,8}\ \text{L.}$$

· Zahn gefüllt | / Füllung entfernt

Herz: Herztöne rein und regelmäßig, Herzgrenzen normal, Puls etwas beschleunigt.

Lunge: ohne Besonderheiten.

Abdomen: Am rechten Unterbauch alte, ungefähr 10 cm lange reizlose Narbe, herrührend von einer Appendektomie, auf der Unterlage gut verschieblich. Abdomen sonst ohne Besonderheiten.

Extremitäten: o. B.

Reflexe: Alle Reflexe gut auslösbar.

Lokalbefund: Die linke Gesichtshälfte ist ödematös geschwollen. Die Haut dieses Gebietes glänzt und ist gespannt, zeigt aber keine Rötung. Der linke Alveolarkamm ist sehr stark angeschwollen und schmutzig eitrig belegt. Der Alveolarknochen und die Knochenlamelle zwischen $\underline{|2}$ und $\underline{|3}$ liegen bloß. Von der Gegend des früheren Eckzahnes aus verlaufen zwei Incisionswunden, die eine, etwa 3 cm lange, in halber Höhe des Alveolarkammes in mesiodistaler Richtung, die andere, etwa 2 cm lange, in sagittaler Richtung zum Gaumendach hin. Beide Incisionswunden sind schmierig belegt.

Röntgenbild: Das am 25. Mai hergestellte Röntgenbild zeigte nur eine leichte Verschattung im Bereiche der linken Kieferhöhle.

Am 11. Juni wurde die Aufnahme im Zahnärztlichen Institut wiederholt (Abb.). Die Zähne $\underline{|1-5}$ fehlen. Es ist deutlich zu sehen, daß eine regelmäßige Knochenstruktur nicht mehr vorhanden ist. Hellere Stellen wechseln mit dunkleren ab und sind als fleckige, wolkenähnliche Felder sichtbar.

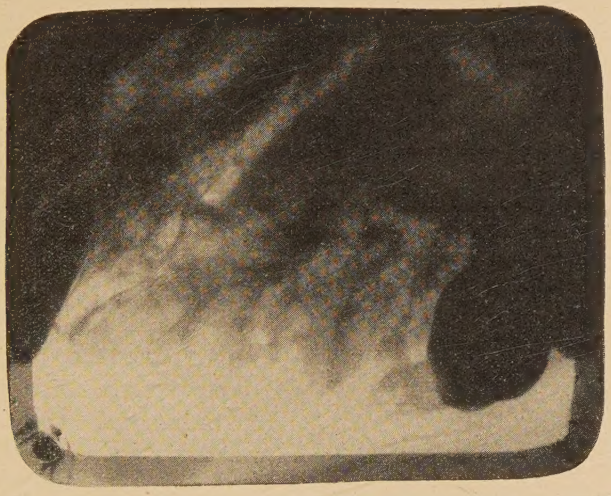

25. Mai: Die sofortige Bettruhe, das Sprechverbot und auch die angelegten feuchten Verbände bringen dem Patienten keine Linderung. Mundspülungen mit Salbeitee.

26. Mai: Der linke, obere, seitliche Schneidezahn fällt aus. Nach einiger Zeit auch der erste, linke, obere Prämolar. Mundspülungen. Gelonida.

27. Mai: $\underline{|5}$ ist hochgradig gelockert. Herr Professor Dr. Fliege aus dem Zahnärztlichen Institut wird hinzugezogen, welcher aus dem Lokalbefund die Diagnose auf Osteomyelitis stellt und den stark gelockerten $\underline{|5}$ entfernt.

28. Mai: Aus der Extraktionswunde des entfernten | 5 entleert sich Eiter. Patient hat das Gefühl, daß | 6 länger würde. Jede Berührung des genannten Zahnes löst heftige Schmerzen aus, es hat sich eine tiefe Tasche gebildet. Zahn selbst ist gelockert. Die Kiefer können nicht aufeinander gebracht werden. | 7 ist schmerzlos und ohne vergrößerte Taschenbildung. Mundspülungen.

29. Mai: Es besteht immer noch starke Eiterung, doch können die Kiefer wieder schmerzlos geschlossen werden. Die Mundspülungen werden täglich fortgesetzt.

30. Mai: Nachlassen der Eiterungen. Patient macht einen frischen Eindruck.

31. Mai: Die Eitersekretion ist fast vollkommen versiegt. Es bestehen keine Schmerzen mehr. Die Schwellung des Zahnfleisches ist wesentlich abgeklungen. Patient fühlt sich wohl, ist tagsüber auf, welches gut vertragen wird.

1. Juni: Patient wird entlassen mit der Weisung, sich nach einigen Wochen im Zahnärztlichen Institut vorzustellen.

17. Juni: In Lokalanästesie wird von Herrn Professor F l i e g e der linke obere Alveolarkamm im Frontbereiche durch Incision eröffnet und zwei Knochensequester des Oberkiefers entfernt. Die Wunde wird gut austamponiert, Patient kann entlassen werden.

Welche Ätiologie liegt nun diesem Fall zugrunde? Der Patient ist Anstreichermeister. Die Vermutung liegt nahe, daß hier eine Gewerbekrankheit, eine Bleivergiftung vorliegt, die wir im allgemeinen nur als chronische Form ansprechen dürfen, wie sie durch fortgesetzte Aufnahme von kleinsten Bleimengen innerhalb Monaten und Jahren entsteht. Sie ist nach M o h r die häufigste gewerbliche Vergiftung in allen Kulturstaaten und verlangt deshalb große Aufmerksamkeit. Die größte Zahl der Bleivergiftungen liefert heute der Maler- und Lackiererberuf. Auf die einzelnen Vergiftungserscheinungen und -symptome einzugehen, soll nicht der Sinn meiner Arbeit sein, jedoch erscheint es mir zweckmäßig, einiges über die Aufnahme von Blei zu erwähnen, welche in erster Linie bei allen staubentwickelnden Arbeiten mit Bleiweiß und vielen oft mit Bleiweiß gemischten Substanzen erfolgt. Von den drei Wegen, auf denen die Aufnahme von Blei in den Körper vor sich gehen kann, tritt nach M i s c h der durch den Respirationstraktus (Magen-, Darmkanal, Haut) immer deutlicher als der häufigste und zugleich gefährlichste in den Vordergrund, da das Blei aus dem eingeatmeten Bleistaub, Bleidampf oder -rauch durch die Lungen, zum Teil schon durch die höheren Abschnitte der Atmungswege, sehr schnell in den Kreislauf gelangt und von dem hier kreisenden Blei die größte Gefahr für den Organismus droht. Begünstigt wird die Bleiaufnahme bei den hiermit beschäftigten Leuten noch durch das häufige Fehlen von Waschgelegenheiten am Arbeitsplatz, oder die Arbeiter sind zu bequem oder werden nicht

dazu angehalten, vor dem Essen Hände und Mund zu reinigen. So gelangen die Bleibestandteile an die Speisen und in den Magen. Auch beim Rauchen erfolgt ähnliches. Ich erwähnte eben ein Eindringen von Blei durch die Haut. Nach Lehmann ist dieses nicht sichergestellt. Er fand, daß fettsauere Bleiverbindungen im Experiment durch die Haut dringen; da im Schweiß Fettsäure vorhanden ist, also fettsaure Verbindungen auf der Haut entstehen, wird der Durchtritt von Blei durch die Haut auch beim Menschen wahrscheinlich. Als letztes wäre noch etwas über den sogenannten Bleisaum (Halo saturninus) zu sagen. Ich erwähne ihn deshalb, weil er in dem oben beschriebenen Krankheitsfalle nicht festzustellen war. Nach Misch ist er jedoch im Hinblick auf Vorkommen und diagnostische Verwertbarkeit weit umstritten. Teleky fand ihn bei seinen Untersuchungen der Arbeiter in Bleihütten häufig; in 59 Prozent der Fälle sah ihn Riesenfeld, und unter 50 untersuchten Personen mit Bleiaufnahme und Bleivergiftung verschiedenen Grades konnten Fleckel und Tschernow (Verfasser sind bei Misch zitiert) einen Bleisaum nur in 21 Fällen feststellen. Misch: „Wenn bei Bleiverdacht auch auf das Vorliegen des Bleisaumes oder auf sonstige Bleieinlagerungen im Bereiche der ganzen Mundhöhle zu achten ist und sie, wie wir wissen, recht bedeutungsvoll zu werden vermögen, so kann heute der Bleisaum gleich den anderen sogenannten Kardinalsymptomen nach der überwiegenden Auffassung als streng pathognomische Erscheinung nicht angesehen werden.“ Was die Zähne betrifft, so zeigen sie nach Misch zunächst keine spezifischen Veränderungen. Die häufig zu beobachtenden bräunlich-grauen Verfärbungen und Auflagerungen — in einem Falle waren keine Verfärbungen und dergleichen festzustellen — haben mit der Bleivergiftung meist keinen Zusammenhang, sind vielmehr als Folgen mangelhafter Mundpflege oder sonstiger Berufsverfärbungen, Ernährungsstörungen, Nikotineinwirkung u. ä. anzusprechen. Nach neueren Untersuchungen von Carow ist jedoch der Beweis erbracht worden, daß sich auch in den Zähnen kleine Bleidepots ausgebildet hatten. In einem von ihm angeführten Falle von chronischer Bleivergiftung konnte er durch eingehende chemische Untersuchung (Dr. Rawitzer) an drei extrahierten Zähnen bzw. Wurzeln den einwandfreien Nachweis der Bleiablagerung in die Substanz der Zahnwurzeln sowohl, wie auch der Wurzelhaut derselben erbringen. Auch die sonst noch in geringer Zahl vorhandenen Zähne wiesen an ihren Kronen den bei Bleivergiftung häufig zu beobachtenden schwärzlichen Niederschlag von Schwefelblei auf. Der Bleigehalt an den extrahierten Zähnen war jedoch so gering, daß er nicht durch Wägen bestimmt werden konnte. Carow glaubt, daß diese Ablagerung in der Hauptsache auf dem Wege der Blutbahn erfolgt sei, vielleicht unterstützt noch durch Endomose.

Eine Möglichkeit, daß verunreinigtes Amalgam vielleicht die Quelle wäre, schied aus, da bei dem Patienten niemals Zähne gefüllt wurden.

Wie steht es nun mit dem von mir oben angeführten Falle? Liegt dieser eitrigen Auftreibung des linken Oberkiefers, dem Lockern und Ausfallen der Zähne eine Bleivergiftung zu Grunde? Vor der Beantwortung dieser Frage möchte ich gleichsam zum Vergleich einen von Greth beschriebenen Fall von hochgradigem Zahnausfall infolge Bleivergiftung anführen. Ist das Wesentliche, der spontane Ausfall, auch in beiden Fällen dasselbe, so unterscheidet sich doch letzterer durch seine Ausmaße, Dauer der Krankheit und die Verschiedenheit der Symptome.

Patient, 47 Jahre alt, war in der Bleischmelzerei eines Metallhüttenwerkes beschäftigt. Vor Einstellung in der Firma ist er nie wesentlich krank gewesen. Nach seinen Angaben hat er ein bis auf zwei fehlende Zähne vollständiges und festes Gebiß gehabt. Der eine dieser fehlenden Zähne, ein Backenzahn, (Art nicht näher bezeichnet) ist ihm etwa im Alter von 19—20 Jahren entfernt worden, während er sich den anderen, einen Schneidezahn, etwa zu gleicher Zeit beim Sturz durch die Tabakspfeife herausgeschlagen hat. Bereits ¾ Jahr nach seinem Eintritt bei der Firma verlor er im Laufe von sechs Wochen (Mai—Juni 1928) drei weitere Zähne (Zahnart war nicht festzustellen). Diese Zähne entfernte er sich selbst, da sie lose waren, daß er sie mit der Zunge hin und her bewegen konnte, so daß sie ihn belästigten. Im Juli 1928, also vier Wochen später mußten weitere drei Zähne wegen allzu starker Lockerung entfernt werden. Im Dezember hatten sich schon wieder die Zähne gelockert, die im Juli noch vollkommen fest waren. Das Zahnfleisch zeigte den typischen Bleisaum. Patient wurde einem Gewerbearzt überwiesen, der die Diagnose bestätigte, worauf Patient arbeitsunfähig geschrieben wurde und im Januar 1929 seine Stellung aufgeben mußte. Die von einem praktischen Arzt bei der Untersuchung im Februar 1929 festgestellte Zahnzahl ergab für den Oberkiefer sieben Zähne, für den Unterkiefer neun Zähne (die einzelnen Zähne sind nicht näher bezeichnet). Ende Mai 1929 wurden wieder zwei Zähne wegen starker Lockerung entfernt. Auch nachher hat Patient noch weitere Zähne verloren.

Welches ist nun die Ursache des Verlustes dieser mindestens 16 Zähne? Greth gibt folgende Erklärung: Als veranlassendes Moment müssen in Erwägung gezogen werden Karies, Parodontitis und in diesem Falle noch Bleischädigung. Karies konnte die Ursache für den Verlust des einen oder anderen Zahnes gewesen sein, doch ist durch Karies ein so rapider Verfall des Gebisses wie in diesem Falle kaum möglich. Außerdem wäre die starke Lockerung der Zähne durch Karies allein nicht zu erklären. Eher ist die Lockerung einer Parodontitis zuzuschreiben, die bei dem

Patienten schon vor Aufnahme seiner Bleiarbeit bestanden haben kann, wenn auch seine eigenen Angaben nur von festen Zähnen sprechen. Die bei den einzelnen Untersuchungen mehrfach festgestellte mangelhafte Zahnpflege (Beläge, Zahnstein, Detritus, Gingivitis) dürfte vielleicht zu einer gewissen Lockerung einiger Zähne, etwa im Sinne der Gottlieb schen Schmutzpyorrhoe, geführt haben. In einigen Fällen hat aber die Lockerung der Zähne so schnelle rapide Fortschritte gemacht, daß sie nicht allein auf das Konto einer durch schlechte Mund- und Zahnpflege verusachten Parodontitis gesetzt werden kann. Es muß also ein anderer Faktor hinzugetreten sein, der neben der Vernachlässigung der Zahn- und Mundpflege den schnellen Verlauf des Zahnausfalls bedingte. Diesen Faktor stellt, nachdem andere Gründe laut ärztlicher Untersuchung ausscheiden, die untrüglich vorhandene Bleierkrankung dar. Auch das Blei gehört zu den Metallvergiftungen, die häufig die Ursache für eine schwere Schädigung des Zahnbettes sind. Das in den Kapillaren der Gingiva abgelagerte Blei ruft nach Sturm einen Katarrh, also eine Entzündung, der Gingiva hervor, der durch stärkere Desquamation des Epithels, ödematöse Schwellung und Rötung der Papillen klinisch in Erscheinung tritt. Diese entzündlichen Vorgänge, die histologisch durch Mobilisation des gesamten histo-endothelialen Zellsystems erkennbar sind, führen in besonders schweren Fällen der Vergiftung zu Eiterungen und mehr oder weniger starken Schwund der knöcheren Alveole, und somit zum Ausfall gesunder Zähne, zur akuten Parodontitis (primär toxisch, sekundär infektiös). Wie ich zu Beginn dieses letzt angeführten Falles schon sagte, ist bei den Krankheitsbildern der spontane Zahnausfall gemeinsam, wenn sie sich auch wesentlich in der Zeitspanne unterscheiden. War außerdem bei dem letzten Krankheitsfalle, der sich über ein ganzes Jahr (Mai 1928 bis Mai 1929) erstreckte, die Diagnose einer Bleivergiftung sichergestellt, so möchte ich mich in meinem Falle noch nicht darauf festlegen und zwar aus folgenden Gründen: In keinem aller Bleifälle der vorliegenden Literatur konnte ich eine so kurze Krankheitsdauer feststellen, wie es bei meinem Patienten der Fall war. Ist es doch eine bekannte Tatsache, daß der Organismus das Blei schwer aufnimmt, aber dann nach erfolgter Aufnahme ebenso schwer wieder ausscheidet. Waren es in meinem Falle doch lediglich von Februar bis Mitte Mai 1935 stechende Schmerzen bei $\lfloor\overline{3}$, bis Ende Mai die eitrige Kieferauftreibung, dann rapides Nachlassen der Beschwerden, um mit der Operation am 17. Juni, an dem zwei Sequester der linken Oberkieferhälfte entfernt wurden, die völlige frühere Beschwerdelosigkeit des Patienten wieder zu erreichen. Der Patient fühlt sich augenblicklich (Oktober) wieder sehr wohl, die Operationswunde ist gut verheilt. Der anfangs auch stark gelockerte $\lfloor\overline{6}$ hat seine frühere Festigkeit wiedererhalten.

Er ist zwar noch klopfempfindlich, doch ergab eine faradische Untersuchung, daß die Vitalität der Pulpa voll erhalten ist und somit der Hoffnung Ausdruck gegeben werden kann, daß dieser Zahn seine vollständige, frühere Funktionstüchtigkeit wieder erlangen und somit zugleich als Stützpunkt für die dann noch anzufertigende Brücke den Zahnverlust des Oberkiefers ersetzen wird. Wenn auch heute nach den letzten Untersuchungen der Bleisaum gleich den anderen Kardinalsymptomen nicht mehr als untrügliches Zeichen mit der Bleivergiftung in Verbindung gebracht wird, so dürfte es sich bei den hier vorliegenden Krankheitserscheinungen, bei diesem plötzlichen akuten Eiterprozeß, der auch ebenso plötzlich wieder versiegte und vor allen Dingen bei dem sonstigen körperlichen Wohlbefinden zweifelsohne um keine Bleivergiftung handeln. Das Fieber, welches am 22. Mai, also kurz vor dem Entzündungs- und Eiterungsprozeß des Oberkiefers sich einstellte, beleuchtet die Tatsache, daß wir einen ganz akuten Krankheitsfall hier vor uns haben. Das Wort „akut" sei ausdrücklich betont, weil bei einer Bleivergiftung im allgemeinen nur die chronische Form vorherrscht, wie sie durch fortgesetzte Aufnahme von kleinsten Bleimengen innerhalb Monaten und Jahren entsteht.

Am Schlusse meiner klinischen Betrachtungen möchte ich noch auf das pathologische Bild eingehen. Die bei der Operation am 17. Juni entfernten Knochensequester und ebenso ein Stückchen vom Zahnfleisch wurden im hiesigen pathologischen Institut mikroskopisch untersucht. Es ergab sich folgender Befund: „Dem Zahnfleisch lag dickes Epithel auf. Subepithelial fanden sich lockere Lymphozytenanhäufungen mit Plasmazellen untermischt, die von stärker erweiterten dünnwandigen Zellen umgeben waren. Dazwischen befanden sich unter dem Epithel polymorphkernige Leukozyten, die in das Epithel reichlich einwanderten. Von Ablagerung metallischer Art war an den untersuchten Stellen nichts nachzuweisen. Der Schnitt des Knochens zeigte folgenden Befund: Spongiöser Knochen, bezugsweise feste Knochenbalken mit kleineren Lücken. Die Knochenkörperchen waren größtenteils kernlos, das Markgewebe teilweise mit dichtgelagerten polymorphkernigen Leukozyten eingenommen, teilweise stärker von roten Blutkörperchen durchsetzt."

Wenn im vorhergesagten vom spontanen Zahnausfall bei einer Bleivergiftung im allgemeinen die Rede ist, so sollen nunmehr die gleichen Krankheitserscheinungen bei der Osteomyelitis, speziell der Kieferosteomyelitis behandelt werden. Was zunächst die Kasuistik der Kieferosteomyelitis anbelangt, so tritt sie am häufigsten im Kindesalter auf. Im allgemeinen werden die Infektionskrankheiten als Verursacher der Erkrankung beschuldigt; in Wirklichkeit kommt sie nach Scharlach und Diphtherie selten vor, am häufigsten sind sie gingivalen oder dentalen Ursprungs.

Brasch berichtet einen Fall, bei dem eine Kieferosteomyelitis nach Scharlach auftrat. Weil auch hier im Verlaufe der Krankheit ein Zahnausfall stattfand, möchte ich ihn kurz wiedergeben:

Kind, 3 Jahre alt. Die Mutter will immer gesund gewesen sein, der Vater leidet an Paralyse. Der kleine Patient ist Ende Juni 1922 an Scharlach erkrankt;. drei Wochen nachdem er wieder genesen war, bekam er eine Schwellung des Gesichtes, drei Zähne des rechten Unterkiefers fielen ihm aus, die anderen wurden locker.

Es handelt sich um ein schwach entwickeltes Kind, dessen rechte Wange vom Jochbogen bis zum Hals derb geschwollen war, aber keine Rötung zeigte. Die Unterkieferdrüsen rechts waren hart und schmerzlos zu fühlen. Aus dem Munde kam fötider Geruch. Der Unterkiefer lag bei Betrachtung im Munde rechts vom ersten bis zum letzten Milchzahn bloß und ließ sich nach Ablösung der Schleimhaut leicht aus dem Knochen entfernen. Eine Verkürzung des Unterkiefers hat, wie die Beobachtung nach einem halben Jahre ergab, nicht stattgefunden.

Die Häufigkeit der Kieferosteomyelitis bei Kindern wird nach Waton und Aimes durch die bis zum 21. Jahr vorhandene Kongestion des Knochens erklärt. Bemerkenswert ist das häufige Vorkommen der Oberkieferosteomyelitis bei Säuglingen. Perthes: „Man wird nicht fehlgehen, wenn man den Grund dafür in den durch die Zahnentwicklung geschaffenen besonderen physiologischen Bedingungen sucht. Wie das besondere Verhalten des Gefäßsystems an den Wachstumszonen der langen Röhrenknochen die Ablagerung von im Blute kreisenden Keimen gerade an den langen Röhrenknochen und gerade zur Zeit des stärksten Knochenwachstums besonders begünstigt, so dürfen wohl auch die bei der Zahnentwicklung auftretenden besonderen Zirkulationsverhältnisse in ganz ähnlicher Weise zur Erklärung der Prädisposition des Kindesalters für die Osteomyelitis der Kiefer herangezogen werden." Der wachsende Kiefer ist nach Perthes bei der Osteomyelitis somit mehr bevorzugt als der wachsende Extremitätenknochen. Manchmal sind beide Lokalisationen gleichzeitig vorhanden. Moraca gibt einen Fall an, bei dem sich an eine Osteomyelitis der Tibia eine Totalnekrose des Oberkiefers anschloß:

Patient ein 8jähriger Knabe. Vor 20 Tagen an akuter Osteomyelitis der Tibia erkrankt, die sich auf den Oberschenkel unter Zerstörung des Kniegelenkes fortsetzte. Multiple Abszesse am ganzen Körper. 50 Tage nach Beginn der Erkrankung Schwellung der linken Wange, Entleerung putriden Eiters aus dem Munde, Lockerung der Oberkieferzähne der linken Seite, Schwund des Zahnfleisches, der Mukosa und des Periostes des linken Oberkieferknochens, der sich unter Eiterung von den umgebenden Kno-

chen trennte und total nekrotisierte. Der Prozeß am Oberkiefer vollzog sich in einigen Tagen. Wegen des Allgemeinzustandes wurde von einem Eingriff abgesehen. Exitus.

Einen zweiten Fall von Totalnekrose des Oberkiefers gibt derselbe Verfasser nach Typhus an:

Patient ein 9jähriger Knabe. 40 Tage nach Beginn eines mittlerweile geheilten Typhus entstand unter hoher Temperatursteigerung eine Rötung und Schwellung der rechten Wange mit gleichzeitiger Lockerung der Zähne des rechten Oberkiefers. Im Laufe der nächsten zwei Monate unter stinkender Eiterung Schwund des ganzen weichen Gaumens und des Periostes des rechten Oberkieferknochens, große Fistel an der Wange, durch welche der nekrotische Oberkieferknochen entfernt wurde. Plastische Deckung des Kiefers und Wangendefektes. Heilung.

Letzteren Fall habe ich angegeben, weil er einmal von Moraca mit dem ersteren zusammen erwähnt wurde, dann aber auch als ein wie oben schon angeführtes Beispiel, daß eine Kieferosteomyelitis nach Infektionskrankheiten auftreten kann.

Wie die Osteomyelitis überhaupt, so beginnt auch die Osteomyelitis der Kiefer nach Perthes in der Regel akut, mit allgemeinem Krankheitsgefühl, mit Fieber und zuweilen auch mit Schüttelfrost. Der Patient klagt über heftige Schmerzen in der erkrankten Kieferpartie, kann den Schmerz aber nicht wie bei der Periodontitis auf einen bestimmten Zahn beziehen. Der Kiefer wird druckempfindlich, er erscheint durch entzündliche Schwellung des Periostes aufgetrieben, das Zahnfleisch ist entzündet, schwillt an, und es gesellt sich Ödem der betreffenden Gesichtshälfte hinzu. Dabei findet man entweder überhaupt nur gesunde Zähne im Munde oder vermißt doch, wenn kariöse Zähne vorhanden sind, an diesen die für eine vom Zahn ausgehende Infektion charakteristischen Symptome. Die Druckempfindlichkeit ist keineswegs in der Nähe des kariösen Zahnes am ausgesprochensten. Im weiteren Verlauf kommt es zur Lockerung sämtlicher Zähne des erkrankten Knochenabschnittes. Diese Lockerung einer Anzahl nebeneinanderstehender Zähne ist nach Misch für die Osteomyelitis des Kiefers ein frühes und wichtiges Symptom. Sie weist mit großer Sicherheit auf eine tiefere und schwerere Schädigung hin, als eine Periostitis sie hervorzurufen vermag. Es erfolgt die Entwicklung eines oder auch mehrerer Abszesse unter dem Periost, die dann nach dem Munde oder auch durch die äußere Haut durchbrechen können. Hier möchte ich nun noch mal an das klinische Bild erinnern, welches ich vorn in meinem Krankenbericht gegeben habe. Lagen dort nicht dieselben Erscheinungen vor?

Die seit drei Monaten vorausgegangenen Schmerzen auf warm an diesem Zahn könnten auf eine vorausgegangene Pulpitis auf hämatogenem Wege hindeuten, wie sie von Adrion angegeben

wird. Im Anfangsstadium, also drei Monate vor dem Auftreten des akut eitrigen Prozesses hatte der Patient stechende Schmerzen am oberen linken Eckzahn auf warm. Der Zahn war äußerlich vollständig intakt, die Trepanation schmerzlos und könnte man daraufhin die Vermutung aussprechen, daß hier ein Pulpentod ohne Karies vorlag. Aufmerksame klinische Beobachtungen aber ergaben, daß gelegentlich auch intakte, kariesfreie Zähne an Pulpitis und Periodontitis erkrankten. Nun führt jede Entzündung der Pulpa, besonders wenn sie die ganze Zahnpulpa ergreift, zu einer Reaktion im Wurzelhautraum und den angrenzenden Spongiosabinnenräumen. Das Bindegewebe reagiert auch dort auf den Übertritt abbaufähiger Substanzen mit einer Entzündung. Das gleiche tritt ein, wenn durch zahnärztliche Maßnahmen die Pulpa entfernt wird. Die so geschaffene Wunde am Foramen apicale des Zahnes übt den gleichen Reiz auf das Kieferbindegewebe aus. Normalerweise sollen diese entzündlichen Vorgänge den Beginn der Reparation darstellen, indem nach Resorption des erkrankten Gewebes neue knochenähnliche Hartsubstanz angebaut wird, bis das Foramen apicale obturiert ist. Bei dauerndem Bestehenbleiben des Reizes bleibt die Reparation indessen aus; es kommt unter Resorption des Knochens zur Ausbreitung des Granulationsgewebes zu einer Ostitis. Diese odontogene Ostitis ergreift nach und nach immer größere Teile des Kiefers und vermag auch die Pulpen benachbarter Zähne zur Nekrose zu bringen. Von einer solchen odontogenen Ostitis kann (Resistenzverminderung des Organismus, Virulenzsteigerung des Mikroorganismus) eine Osteomyelitis ausgehen. (Kölner Chirurgenvereinigung 9. November 1927.) Das ist sicher für solche Fälle, bei denen sich Fieber, Schwellung usw. an die Extraktion eines schmerzenden Zahnes anschließen. In meinem Falle wurde am 21. Mai der linke obere Eckzahn wegen der rasenden Beschwerden extrahiert, am 22. Mai stieg die Temperatur, es stellt sich Schüttelfrost ein, und an der oberen linken Gesichtshälfte bildete sich eine starke Geschwulst. Gleichzeitig bestanden sehr heftige Schmerzen, die bis in die Schläfen ausstrahlten. Bezüglich der akuten Osteomyelitis sagt Lewis: „Die Diagnose muß gemacht werden aus dem bohrenden Schmerz und der lokalisierten Erweichung über dem Entzündungsherd und Fieber.“ Symptome, die auch in meinem Falle festzustellen waren. Der extrahierte Eckzahn war nicht mehr vorhanden, doch zeigten die beiden ausgefallenen Zähne und der später noch extrahierte Prämolar auch nicht eine Spur von Wurzelhaut, ein Zeichen, daß sie nach seröser Durchtränkung bald eitrig zersetzt war. Langsam lösen sich dann auch die knöchernen Teile der Alveole auf und dem Ausfallen dieser Zähne steht nichts mehr im Wege.

Wenn ich nun auf Grund dieser klinischen Erscheinungen und pathologischen Untersuchungen die Ursache für diesen Zahnausfall in einer Kieferosteomyelitis zu suchen glaube, so möchte ich noch einiges über die Entstehung dieser Erkrankung anführen. Die pyogene Erkrankung der Kieferknochen kann auf zwei prinzipiell verschiedenen Wegen zustande kommen. Es kann entweder die Eingangspforte der Infektion in unmittelbarer Nähe des Kiefers selbst liegen, z. B. in einem kariösen Zahn, (in einem Falle möchte ich annehmen, daß die Ursache auch in einem, wenn auch nicht kariösen so doch pulpatoten Zahn, dem linken oberen Eckzahn, zu suchen ist), einem Geschwür der Schleimhaut oder einer Kieferfraktur, so daß von da aus durch fortgeleitete Infektion eine Osteomyelitis des Kiefers entsteht, oder aber es handelt sich um eine Infektion des Knochens auf hämatogenem Wege durch entfernt vom Kiefer eingedrungene und im Blute kreisende Keime. Die Osteomyelitis der Kiefer verbindet sich regelmäßig mit einer Periostitis. Ihre Entstehung gleicht der der Osteomyelitis der langen Röhrenknochen; wir haben es mit den gleichen Eitererregern zu tun wie dort. Weitaus am häufigsten finden wir den Staphylococcus pyogenes aureus. Freilich ist die Möglichkeit der sekundären Mischinfektion bei Eintritt einer Kommunikation mit dem naheliegenden Munde gegeben, und die ursprünglich reine Staphylococceneiterung nimmt durch Hinzutreten von Fäulnisbakterien nicht selten in späteren Stadien eine jauchige Beschaffenheit an. Wie bei der Osteomyelitis am übrigen Skelett ist auch bei der Osteomyelitis der Kiefer die Eintrittspforte der Erreger oft nicht nachweisbar; zuweilen ist sie aber erkennbar in einem Furunkel oder Karbunkel, in einer infizierten Wunde oder — bei der Osteomyelitis der Neugeborenen — in dem infizierten Stumpf der Nabelschnur. Daß die Osteomyelitis der Kiefer auf gleichem Wege entsteht wie die Osteomyelitis der Röhrenknochen, wird schon dadurch wahrscheinlich, daß zuweilen gleichzeitig mit der Kiefererkrankung eine Osteomyelitis des Humerus oder der Tibia sich entwickelte, oder auch ihr folgte oder voraufging. Ein Beispiel dieser Art habe ich oben angeführt. Unter den Fällen von Kieferosteomyelitis durch fortgeleitete Infektion kommt nach P e r t h e s zweifellos der von einem Zahn ausgehenden Osteomyelitis die größte Bedeutung zu. Es ist dann, wenn die anfänglich im Zahnfache lokalisierte eitrige Entzündung zu einer Kieferperiostitis führte, auch der Knochen der Alveole des betreffenden Zahnes an dem Prozesse mit beteiligt; allerdings ist meist nur ein kleines Gebiet befallen. Es gibt jedoch auch Fälle, in denen größere Abschnitte des Kieferknochens ergriffen werden und dann der Nekrose verfallen. Das klinische Bild dieser Fälle ähnelt je nach der Ausdehnung, die der Prozeß erreicht, mehr oder weniger dem, wie ich es schon geschildert habe. Es ist besonders hohes Fieber,

starke Schmerzhaftigkeit größerer Kieferabschnitte, Lockerung auch der dem Ausgangspunkt benachbarten, nicht kariösen oder wenigstens ursprünglich nicht erkrankten Zähnen charakteristisch. Ein Fall von totaler Unterkiefernekrose infolge infektiöser Osteomyelitis, bei dem es auch zum Zahnausfall gekommen war, erhellt folgender Krankenbericht, den Magaton angibt:

Die Erkrankung begann bei einem 10jährigen Mädchen mit Schmerzen am dritten unteren Molaren der linken Seite, die mit zunehmender Schwellung immer stärker wurden. Nach Aufnahme in die Klinik wurde ein großer subperiostaler Abszeß eröffnet. Drei Monate später stießen sich, nachdem sämtliche Zähne ausgefallen waren, drei große Sequester ab, die zusammengesetzt den ganzen Unterkiefer darstellten; während dieser Zeit wurde in regelmäßigen Röntgenbildern das Auftreten eines neuen Knochens beobachtet, der dem Kiefer eine genügende Stütze gab und die Ernährung mit flüssigen Speisen ermöglichte.

Einen ähnlichen Krankenbericht von Zahnausfall und anschließender Nekrose — hier am Oberkiefer — berichtet Rosenstein:

Patient, ein 15jähriger russischer Bauernknabe in kräftigem Ernährungszustand. Im Februar 1918 Flecktyphus gehabt. Seit sieben Wochen ist unter starken Schmerzen eine Schwellung der rechten Gesichtshälfte entstanden. Es sind ihm in dieser Zeit eine Anzahl Zähne ausgefallen. Sehr starker Foetor ex ore. Die rechte Wange ist bis zur Höhe der Mundspalte halbkugelig vorgewölbt, die Haut ist nicht gerötet. Leichtes Ödem des linken Unterlides. Die Submaxillardrüsen sind rechts geschwollen und druckempfindlich. Im Munde sieht man den ganzen Alveolarfortsatz des rechten Oberkiefers bloß liegen. Von Zähnen stehen nur noch $\underline{76|}$, die Alveolen aller anderen Zähne sind leer. Das übrige Gebiß ist kariesfrei und völlig intakt. Mit einer Pinzette wurde der bloß liegende Knochen erfaßt und mit mäßig kräftigem Zuge der ganze rechte Oberkiefer mit $\underline{6|}$ herausgehoben, während der zweite Molar in der Schleimhaut stecken blieb und gesondert entfernt wurde. Ganz geringe Blutung aus den eitrig belegten Granulationen. Der Knochensequester umfaßte den gesamten rechten Oberkiefer mit Alveolar-, Nasen-, Gaumen- und Jochfortsatz. Die Knochenoberfläche weist allenthalben die Spuren der sie arrodierenden Granulationen auf. Der Kranke stellte sich dann nach drei Tagen noch einmal vor, war aber zur prothetischen Nachbehandlung nicht mehr erschienen. Ob es sich bei der Erkrankung, die der Knabe vor dem Auftreten der Kiefernekrose gehabt, tatsächlich um Fleckfieber gehandelt hat, — die Diagnose war von einem russischen Feldscher gestellt — vermag der Verfasser nicht zu sagen.

Jürgens (Das Fleckfieber, Berlin 1916) erwähnt in seiner Monographie über das Fleckfieber nichts hiervon. „Auch in der neueren Fleckfieber-Literatur sind Beobachtungen von Knochenerkrankungen im Verlaufe dieser Infektion nicht niedergelegt, wie mir von kompetenter Seite bestätigt wurde." Doch dieses zu untersuchen soll nicht der Sinn meiner Arbeit sein.

Erwähnen möchte ich jedoch noch einiges über die Therapie, soweit sie die Lockerung der Zähne bei der Kieserosteomyelitis betrifft. Wenn sie sich auch im Verlaufe der Krankheit stark lokkern und sich mit den bloßen Fingern gleichsam herausheben lassen, soll man sich doch nicht zu raschen Extraktionen hinreißen lassen. Es hat sich gezeigt, daß selbst sehr stark gelockerte Zähne — in meinem Falle $\underline{|6}$ der wieder vollkommen fest wurde — sich wieder gefestigt haben und funktionstüchtig wurden. Ist jedoch der gelockerte Zahn als Urheber der Erkrankung erkannt worden, muß er unbedenklich der Zange anheimfallen. Diese ganze Behandlungsart kann natürlich nicht als Norm aufgestellt werden, man muß eben von Fall zu Fall entscheiden. Ebenso sind keine bestimmte Angaben über die Dauer der Erkrankung zu machen. Sie richtet sich zu sehr nach der Infektion, Lokalisation und dem Umfange der Eiterung. Perthes sagt: „Sie kann in wenigen Tagen durch Allgemeininfektion tötlich enden und auf der anderen Seite bei allmählicher Ausbildung der Nekrose sich über Monate erstrecken und jahrelang bestehende Fisteln hinterlassen." In meinem Falle konnte der Patient nach acht Tagen die Klinik wieder verlassen, kam jedoch auf Anweisung nach 17 Tagen wieder zwecks Entfernung der sich abstoßenden Knochenteile. Auch der Ausgang der Kieferosteomyelitis ist ebenso verschieden. Die Prognose kann als günstig bezeichnet werden, wenn die Eiterung auf den Kiefer beschränkt bleibt. Sie verschlechtert sich allerdings, ja ist sogar sehr ernst, wenn sich Komplikationen wie Phlegmone der retromaxillären Gegend und der Fossa pteryygomaxillaris, Perforation des Orbitalbodens (häufig bei Säuglingen), Meningitis, allgemeine Pyämie, Thrombophlebitis, Thrombose der Orbitalvenen und Orbitalphlegmone hinzugesellen. (Singer.) Ist aber einmal Heilung eingetreten, so möchte ich diese Erkrankung als abgeklungen ansprechen. Nach den vorstehenden Angaben über meinen Krankheitsfall glaube ich diesen erschöpft zu haben, möchte aber der Vollständigkeit halber den spontanen Zahnausfall noch bei einigen anderen Krankheitsbildern erwähnen.

Was die Häufigkeit angeht, finden wir ihn wohl am meisten bei Diabetes. Oft kommt es bei Diabetes, teils im Anschluß an entzündliche Prozesse (Pyorrhoe), teils ohne ihren Vorantritt, zu fortschreitender Atrophie des Zahnfleisches, wodurch der Wurzelhals der Zähne entblößt wird; die Zähne werden locker und

fallen aus. Nach Noorden sind diese Prozesse denen ähnlich, die im höheren Lebensalter als physiologisch zu betrachten sind, bei Diabetikern aber manchmal schon im frühen Alter und in frühem Abschnitt der Krankheit sich melden. Das einfache Lockerwerden und Ausfallen der Zähne scheint nach Noorden trophoneurotischen Ursprungs zu sein. Beides hört oft mit einem Schlage auf, sobald der Kranke strenger diätischer Behandlung Folge leistet. Gelockerte Zähne, die schon vom Zahnarzt als unrettbar verloren bezeichnet waren, konnten sich dadurch wieder festigen. Meist wird zunächst ein Zahn ergriffen, dem nach längerer oder kürzerer Zeit andere folgen. Nach Noorden wird wahrscheinlich eine durch die diabetische Stoffwechselstörung bedingte Ernährungsstörung des Zahnfleisches und Osteoporose der Alveolen Ursache, daß Infektionserregern der Zugang zur Alveole eröffnet wird. Nach Schneider führt eine Gingivitis chronica allmählich zur Alveolarpyorrhoe und diese zur Lockerung und zum Ausfall der Zähne. Ewald (Eulenburgs Realencyclopädie): „In vielen Fällen zeigt der sparsam secernierte Speichel saure Reaktion, offenbar infolge der Zersetzung des Zuckers im Munde, die Zähne werden kariös, fallen aus, das Zahnfleisch wird locker und leicht blutend." Senator: „Das Zahnfleisch ist in vorgerückten Fällen oft gelockert und geschwollen und blutet leicht, später schrumpft es, namentlich bei etwas älteren Personen, allmählich zusammen, die Zahnwurzeln werden bloßgelegt und die Zähne gelockert, so daß sie bei der geringsten Bewegung ausfallen." (Beide Verfasser sind zitiert bei Schneider.)

Ein weiteres Auftreten des Zahnausfalls können wir beobachten bei der Kohlenoxydvergiftung. Ich möchte gleich ein Beispiel folgen lassen, welches von Raynal erwähnt wird:

Es handelt sich um einen 23jährigen jungen Mann, welcher bei einem Selbstmordversuche mittels Kohlenoxyd, nachdem das Bewußtsein geschwunden war, aus dem Bett heraus auf den noch glühenden Ofen gefallen war und sich an den unteren Gliemaßen sowie in der Lendengegend zahlreiche ausgedehnte Brandwunden zugezogen hatte. Trotz der energischen Behandlung im Spital gelang es nicht, die Wunden zur Heilung zu bringen und den Infektionsprozeß aufzuhalten, so daß die gänzliche Amputation des rechten Beines bzw. die Exartikulation der Hüfte notwendig wurde. Die Operation verlief ganz normal. — Dagegen stellte sich nach einer Woche im Munde des Patienten ein eigentümlicher Zustand ein. Verschiedene Zähne wurden lose und fielen aus; dieselben zeigten keinerlei Spur von Karies oder Zahnstein; ebenso waren die Wurzeln vollständig intakt. Auf Befragen erklärt der Patient, daß beide Eltern gesund sind; er selbst habe mit sieben Jahren die Masern durchgemacht und sei bis auf wenige hämorrhoidale Beschwerden ebenso stets gesund gewesen.

Drei Tage vor der Operation war der erste Zahn ausgefallen, nachdem eine Woche vorher leichte Schmerzen im linken Unterkiefer aufgetreten wären, auch die Wange sei etwas geschwollen gewesen, jedoch alles in so geringem Maße, daß der Patient zahnärztlicher Hilfe nicht bedurft hätte. Auch das Gefühl des Längerseins von Zähnen war niemals vorhanden. — Der zuerstausgefallene Zahn war der 1. untere Molar, welcher vorher locker geworden war und dadurch den Patienten beim Essen hinderte. Zwei Tage darauf, am Vorabend der Operation, folgte der Prämolar und nach weiteren vier Tagen der Eckzahn und der linke laterale Schneidezahn des Unterkiefers, alles gesunde Zähne. Die Wunden bieten das nämliche Bild, wie nach einer serienweise Zahnextraktion, sie zeigen aber keinerlei Vernarbungserscheinungen, sondern bleifarbene livide Ränder. Der Druck auf die leeren Alveolen erzeugt etwas gelblichen Eiter. Es wurden ausgedehnte Spülungen gemacht und strenge Antiseptik des Mundes durchgeführt. Nach zwei Monaten war alles ausgeheilt. — Der Verfasser schreibt diesen eigentümlichen Fall von Odontoptose der allgemeinen Kohlenoxydvergiftung zu, zu deren Nachwirkungen auch diese Veränderungen an den Zähnen gehören. Wie wir gesehen haben, sind bei diesem Fall bisher völlig intakte Zähne, die nicht einmal Zahnstein aufwiesen, in kurzer Zeit ausgefallen. Die dem Zahnausfalle vorangehenden Beschwerden sind so gering, — leichte Schmerzen im Kiefer —, daß sie den Kranken nicht veranlassen, zahnärztliche Hilfe aufzusuchen. Selbst das Gefühl des Längerwerdens der Zähne wird nicht angegeben. Dagegen kommt leichte Schwellung der Wange auf der befallenen Seite vor. Dieser Zahnausfall beruht nach M i s c h auf trophischer Störung durch die allgemeine Kohlenoxydvergiftung.

Der oben angeführte Fall hat gezeigt, wie schnell hierbei mehrere Zähne nacheinander ausfallen können, ohne daß an den Wurzeln der ausgefallenen Zähne weder vor oder nach dem Ausfall irgendwelche krankhaften Veränderungen sich zeigen. Die Wunden zeigen das gleiche Bild wie alle jene, wo ein schneller spontaner unblutiger Zahnausfall vorgelegen hat. Nur entleert sich auf Druck etwas Eiter aus der Alveole.

„Eine der eigenartigsten Erscheinungen“ ist nach E u l e r auch der spontane Zahnausfall bei verschiedenen metaluetischen Erscheinungen vor allem bei Paralyse und bei Tabes. Der Tabiker, bereits an Merkwürdigkeiten im Verlauf seiner Krankheit gewöhnt, bemerkt, daß ganz gesunde Zähne in kürzester Zeit locker werden, oder er findet eines Tages beim Essen einen Zahn samt seiner Wurzel in dem Bissen steckend. Oft ziehen sich die Patienten einen oder mehrere gelockerte Zähne ohne jede Schwierigkeit, ohne Schmerzen zu empfinden selbst aus dem Kiefer und

wundern sich nur, daß es gar nicht geblutet hat. So berichtet Euler von folgendem Krankheitsfall:

Am 26. Oktober suchte die 12jährige Margarethe J. die Poliklinik des Breslauer Zahnärztlichen Instituts auf wegen Lockerung des $\overline{3.}|$ Die Vorgeschichte ergab folgendes: Im Frühjahr 1926 wurde $\overline{6}|$ kariös, es traten Schmerzen auf, an die sich später eine Eiterung und Lockerung des Zahnes anschloß. Die Lockerung wurde schließlich so stark, daß die Mutter des Kindes den Zahn mit den Fingern wegnehmen konnte. Die Wunde heilte sehr schlecht und wurde deshalb längere Zeit von einem Arzt behandelt. Im Herbst 1928 fing $5|$ an, ohne längere Schmerzen, locker zu werden; auch hier ging die Lockerung bald soweit, daß der Zahn ohne Schmerzen mit den Finger entfernt werden konnte; dabei erschien der Zahn äußerlich ganz gesund. Diesmal heilte die Wunde sehr schnell. Einige Wochen darauf ging $\overline{4}|$ unter den gleichen Erscheinungen verloren. Am 5. November bringt die Patientin die inzwischen ausgefallenen $3\,2\,\overline{1.}|$ Sämtliche Zähne waren ganz schmerzlos und ohne nennenswerte Blutung verloren gegangen. Auf Grund des vorstehenden auffallenden Befundes wird die Mutter erneut eindringlich befragt und es ergibt sich, daß die Mutter 1912 an Lues erkrankt und 1913 als geheilt entlassen war. Auf Grund der Diagnose: Lues connatalis tarda kommt das Kind in Spezialbehandlung. Der Fall wird von Euler weiter eingehend behandelt, doch möchte ich mich nur auf die Angabe beschränken, daß bis zum 18. Dezember noch $|\overline{1\,2\,3}$ dem Spontanausfall erlegen waren.

Nach Euler sind hierbei die Schmerzhaftigkeit und die Unblutigkeit zwei charakteristische Kennzeichen der spontanen Ausstoßung. Geht man von der klinischen Erscheinung am Alveolarfortsatz aus, so wäre nach Euler zu sagen: „Primär ist die Ausstoßung des ‚Odonton', sekundär der Abbau des Alveolarfortsatzes, das letztere allerdings in einem ganz ungewöhnlichen, aber für Metalues charakteristischen Tempo." Doch stellt die oben gesehene Schnelligkeit des Ablaufes noch keineswegs etwa den Höhepunkt dar; so zitiert Sebba Gonke, der 11 Zähne innerhalb acht Tagen ausfallen sah, und Hoffmann, nach dessen Schilderung eines Falles alle Zähne des Oberkiefers innerhalb 8 bis 14 Tagen ausgefallen sind. Gowers berichtet von einem Fall, wo dem Tabiker im Laufe dreier Tage, also enorm rasch, alle Zähne des Oberkiefers ausfielen. Newmark sah einen Fall wo unter geringen neuralgiformen Schmerzen in der rechten Wangen- und Schläfengegend 13 Zähne des Oberkiefers ausfielen. Im Zusammenhang mit den Angaben Hoffmanns weist Euler gleich noch auf etwas anderes hin: „In der gesamten Literatur besteht volle Einstimmung darüber, daß der Zahnausfall bei den metaluetischen Erkrankungen, speziell der Tabes, in ganz überwiegendem

Maße im Oberkiefer vorkommt, höchstens dann im weiteren Verlauf auch im Unterkiefer. Misch: „Nur in einigen bisher bekannt gewordenen Fällen begann das Ausfallen der Zähne im Unterkiefer (Kalischer Sebba), während vielfach der Unterkiefer überhaupt nicht oder erst in zweiter Linie betroffen wird."

Der zu Beginn angeführte Fall stellt somit, nachdem es sich — wenigstens so weit die Angaben darüber lauten —, ausschließlich um Zahnverlust im Unterkiefer gehandelt hat, eine gewisse Rarität dar. Ob freilich nicht auch noch der Oberkiefer an die Reihe kommt, muß dahingestellt bleiben. Nach Euler ist als besonders bedeutsam hervorzuheben, daß die Loslösung der Zähne beim spontanen Ausfall nicht, wie man vielleicht denken könnte, im Periodontium selbst erfolgte, sondern daß der Zahn mitsamt seinem ganzen Aufhängeapparat ausgestoßen wird, soweit dieser eben noch erhalten ist, d. h. es wird nicht nur Zahn und Periodontium, sondern auch der zum Zahn gehörige knöcherne Anteil der Alveolarwand mit ausgestoßen. Unter Zugrundelegung der Forschungsergebnisse hin hat sich nun heute als eine mögliche Erklärung für die schweren trophischen Störungen an peripheren Abschnitten die ergeben, „daß intermittierende Spasmen arteritischer Gefäße, bedingt durch luische Veränderungen am vegetativen Nervensystem die Ursache abgeben." (Zilz, zitiert bei Euler.) „Man darf auf Grund der histologischen Untersuchungen Eulers wohl behaupten, daß auch der spontane Zahnausfall in einem Falle von Lues tarda, wie der von Euler ausführlich behandelte Fall, sich durchaus zwanglos in die Richtung der modernen Paradontosenforschung einfügen läßt."

Einen Fall, bei dem es sich um den Verlust der Zähne infolge Verschwinden des Kauaktes handelte, beschreibt Lemeland. Er erwähnt den Fall von einem Patienten, dem eine Gastrostomie gemacht wurde:

Offizier, 55 Jahre alt. Nach der Operation wurde der Patient direkt durch die operierte Magenöffnung genährt, und der Verlauf war so günstig, daß die Gesundheit vollständig hergestellt wurde. Ein Jahr nach der Operation (1902) konnte der Patient, der sich nun gar nicht mehr durch den Mund ernährte, bemerken, daß die Mundschleimhaut und die Zähne krank wurden, und zwischen den Jahren 1902 und 1903 verlor er acht Zähne. Die anderen Zähne waren fast alle sehr gelockert, und trotz antiseptischen Mundwässern wurden die Verhältnisse nicht besser. Dem Patienten wurde nun geraten, da er die Zähne nicht mehr für das Kauen gebrauchte — direkte Einführung der Speisen in den Magen — dieselben anderweitig zu beschäftigen. Es wurde ihm angeordnet, Süßholz zu kauen und dieses regelmäßig drei oder vier mal am Tage. Seit diesem Augenblicke bekamen Mundhöhle und Zähne wieder ein normales Aussehen. Ich habe diesen interessanten Fall nur ange-

führt um damit zu zeigen, daß es nicht unbedingt eine Noxe sein braucht, die zum Verlust, wenn auch nicht gleich zum Spontanausfall der Zähne führen kann. Das Kauen ist also absolut notwendig um die Zähne zu reinigen, die Speicheldrüsen zu beschäftigen und das Ligament zur Arbeit zu bringen. Doch will ich schnell diesen Fall übergehen und mich noch einem letzten Krankheitsbilde zuwenden, welches neben Lepra, Lupus vulgaris der Schleimhaut und schwerer stomatitis ulcerosa, bei denen auch Spontanausfall der Zähne beobachtet wurde, von Misch erwähnt wird.

Es ist dieses die chronische Influenza. Die Veränderungen der Zahnpulpen nach Influenza wird nach Misch dadurch hervorgerufen, daß die Widerstandsfähigkeit des Pulpagewebes gleich der anderen Körpergewebe durch die Influenza gegen bakterielle Einflüsse außerordentlich stark herabgesetzt wird. Die Pulpa ist dann nicht mehr befähigt, dem Vordringen der Bakterien sei es aus kariösen Prozessen, sei es bei äußerlich intakten Zähnen, bei denen die Infektion des geschwächten Pulpagewebes durch die Blutbahn erfolgt, Einhalt zu tun. Später tritt dann in mehr oder minder kurzer Zeit der völlige gangränöse Zerfall der Pulpa ein, bis es zur Abszeß- und Fistelbildung kommt, vielfach nach Misch auch zur Sequesterbildung im Bereich des Alveolarfortsatzes mit geringer oder stärkerer Schwellung der umgebenden Weichteile. Der Prozeß kann nach und nach auf alle Zähne der betreffenden Kieferhälfte übergreifen und den Verlust derselben herbeiführen, bis durch die Extraktion eines gesunden Zahnes dem Fortschreiten des Krankheitsprozesses Einhalt getan wird. Ist die Pulpa intakt, dann bildet den Ausgangspunkt des Prozesses die Wurzelhaut. Ihr wird überhaupt, war sie bereits früher schon erkrankt, eine besondere Neigung zu Entzündungen und Schmerzanfällen bei und nach Influenza zugeschrieben. Misch: „Chronische Influenza kann bei, beziehungsweise nach jedem Anfall Lockerung, ja sogar den Verlust ganz gesunder Zähne ohne entzündliche Erscheinungen nach sich ziehen, die auf trophische Störungen zurückgeführt werden."

Am Schlusse meiner Arbeit spreche ich Herrn Professor Klapp für die freundliche Überlassung der Arbeit und des Materials meinen verbindlichsten Dank aus.

Der gleiche Dank sei den Herren Professoren Fliege und Versé ausgesprochen für ihre liebenswürdige Bereitwilligkeit, mit der sie mich bei der Anfertigung dieser Arbeit unterstützten.

Literaturverzeichnis.

Adrion: Gibt eine hämatogene Pulpitis? D.Z.W. 1931 H. 6.

Brasch: Ein Beitrag zur Aetiologie der Kieferosteomyelitis. D.M.f.Z. Jg. 41 1923. H. 22.

Bruns: Ueber einige Beziehungen zwischen Zahnheilkunde und Nervenheilkunde. D.M.f.Z. 1905.

Carow: Ablagerung von Blei in den Zähnen bei chronischer Bleivergiftung. D.Z.W. XIII 1910. Nr. 45.

Croës, de: Etude philisophique sur la théorie de la chute physiologique des dents. D.z.Z. 1914 Nr. 4.

Euler: Ueber spontanen Zahnausfall bei einer Spätform von kanataler Lues. D.Z.W. 1929 Nr. 11.

Garré, Küttner, Lexer: Handbuch der praktischen Chirurgie: Bd. I. Abschnitt II.: Perthes: Chirurgie der Kieter.

Gowers: Handbuch der Nervenkrankheiten. 1892 Bd. II.

Greth: Ein Fall von hochgradigem Zahnausfall infolge Bleivergiftung D.Z.W. 1931 H. IV.

Kirschner-Nordmann: Die Chirurgie.

Lehmann: Experimentelle Beiträge zum Studium der chronischen Bleivergiftung. Archiv für Hygiene 1924 Nr. 1 und 2.

Lemeland: Verlust der Zähne beim Verschwinden des Kauaktes. Ref.: Ergebnisse der gesamten Zahnheilkunde. 1912 Jg. II.

Lewis: Acute osteomyelitis. Southern med. journ. 1923. Bd. 16 Nr. 11.

Magaton: Un caso di negrosi totale della mandibola da osteomielite acuta infettiva. Ref.: Centralblatt für die gesamte Chirurgie und ihre Grenzgebiete. Bd 35.

Misch: Lehrbuch der Grenzgebiete der Medizin und Zahnheilkunde Bd. I und II.

Mohr und Staehelin: Handbuch der inneren Medizin.

Moraca: Su due casi di necrosi totale del mascellare superiore osteomielite. Ref.: Centralblatt für Chirurgie. Bd. 14.

Newmark: Trophic lesions of the face in Tabes dors. Ref.: D.M.f.Z. 1896.

Noorden, von und Isaac: Die Zuckerkrankheit und ihre Behandlung.

Perthes: Die Verletzungen und Krankheiten der Kiefer. Lehrbuch.

Port-Euler: Lehrbuch der Zahnheilkunde.

Raynal: Un cas d'odontoptose consécutif à une intoxication aigné par l'oxyde de carbone. Ref.: D.z.Z. 1913. Nr. 24.

Rosenstein: Totale einseitige Oberkiefernekrose. D.M.f.Z. 1920, Bd. 38.

Sebba: Die trophischen Störungen der Mund- und Kiefergebilde mit besonderer Berücksichtigung der Tabes. Deutsche Zahnheilkunde in Vorträgen. Leipzig 1912 H. 24.

Schneider: Die Beschaffenheit der Zähne und des Zahnfleisches bei Diabetes mellitus. D.M.f.Z. XVI. 1898. H. 11.

Singer: Ein Fall von Osteomyelitis des Oberkiefers. D.Z.W. 1927.

Strümpell: Spezielle Pathologie und Therapie. 1902 Bd. III.

Sturm: Antiologie und kausale Therapie der chronischen Alveolarpyorrhoe. Z.f.St. 1929 H. 10.

Waton et Aimes: 23 cas d'ostéomyélite des machoires chez l'enfant. Ref.: Centralblatt für Chirurgie. Bd. 15.
Weber: Vortrag des Herrn Weber, gehalten anlässlich der Kölner Chirurgenvereinigung am 9. November 1927 in Köln. Ref.: Centralblatt für Chirurgie 1928 Nr. 1.
Wetzel: Anatomie für Studierende der Zahnheilkunde.

D. Z. W.=Deutsche Zahnärztliche Wochenschrift.
D. M. f. Z.=Deutsche Monatsschrift für Zahnheilkunde.
D. z. Z.=Deutsche Zahnärztliche Zeitung.
Z. f. St.=Zeitschrift für Stomatologie.

Lebenslauf

Am 19. Juni 1909 wurde ich, Karl-Heinz Heupel, als Sohn des Kaufmanns Heinrich Heupel und dessen Ehefrau Maria, geb. Clasmeyer in Gütersloh geboren. Nach vierjährigem Besuch der Volksschule kam ich in Gütersloh auf das humanistische Gymnasium, welches ich aber nur bis zur Obertertia besuchte. Meine weitere Ausbildung genoß ich am humanistischen Gymnasium in Attendorn uud machte daselbst im Jahre 1931 meine Abschlußprüfung. Mit dem SS 1931 bezog ich die Universität in Köln um Volkswirtschaft zu studieren. Mir sagte jedoch dieses Studium nicht zu, wechselte daher nach dem ersten Semester Studium und Hochschule und widmete mich im WS 1931/32 der Zahnheilkunde an der Universität in Marburg. Im Anfange des SS 1933 bestand ich die zahnärztliche Vorprüfung in Marburg und beschloß mein Studium mit dem gleichfalls in Marburg abgelegten Staatsexamen im Frühjahr 1935.

Meine akademischen Lehrer waren die Herren Professoren und Dozenten: Baars, Baumann, Baur, Boeminghaus, Dittler, Eimer, Fliege, Göppert, Grüneisen, Jaeck, Kunzendorf, Loebell, Meerwein, Nauck, Pfannenstiel, von Reckow, Rix, Rüte, Seidel, Versé.